



**APEKSIFIKASI DAN INTRACORONAL BLEACHING PADA GIGI
INSISIVUS SENTRAL KANAN MAKSILA
(Laporan Kasus)**

**APEXIFICATION AND INTRACORONAL BLEACHING ON
MAXILLARY RIGHT CENTRAL INCISOR
(Case Report)**

Reni Nofika

Fakultas Kedokteran Gigi Universitas Andalas
Correspondence email to: reni.nofika@dent.unand.ac.id

Abstrak

Trauma pada gigi permanen imatur akan mengganggu apeksogenesis sehingga apeks tetap terbuka dan bisa terjadi diskolorasi jika gigi telah nekrosis. Kasus ini melaporkan perawatan pada gigi nekrosis dengan apeks masih terbuka dan mengalami diskolorasi. Pasien laki-laki usia 22 tahun datang ke klinik konservasi gigi RSGM Prof Soedomo FKG UGM karena gigi 1.1 atasnya patah di usia 12 tahun akibat jatuh dan merasa gigi tersebut berubah warna. Pada pemeriksaan klinis gigi 1.1 fraktur pada sepertiga insisal distal melibatkan dentin dan mengalami diskolorasi. Tes perkusi dan palpasi positif, tes termal negatif, dan tidak ada kegoyangan gigi. Pada radiograf periapiks terlihat apeks terbuka dan radiolusensi di periapiks dengan batas difus. Diagnosisnya adalah nekrosis pulpa dengan abses apikalis kronis disertai apeks terbuka dan diskolorasi intrinsik. Rencana perawatan adalah apeksifikasi dilakukan dengan menempatkan bahan MTA pada ujung akar, dilanjutkan prosedur *intracoronar bleaching* (*walking bleach*) dan direstorasi dengan resin komposit kelas IV diperkuat dengan pasak fiber siap pakai. Evaluasi pasca restorasi menunjukkan tidak ada keluhan sakit dan kondisi klinis baik. Kesimpulannya penutupan apeks menggunakan MTA dilanjutkan dengan *intracoronar bleaching* pada kasus nekrosis pulpa dengan abses apikalis kronis disertai apeks terbuka dan diskolorasi intrinsik menunjukkan kesuksesan.

Kata kunci: apeksifikasi, *intracoronar bleaching*, pasak fiber

Abstract

Trauma to the immature permanent tooth can disturb process of apexogenesis which results in open apex and tooth discoloration if the pulp is non vital. This case reported treatment of a non vital discoloured tooth with open apex. The 22 years old male patient came to clinic of conservative dentistry RSGM Prof Soedomo FKG UGM because his 1.1 tooth was broken at the age of 12 years due to fall and the tooth was change in color. Clinical examination showed that 1.1 was fractured on incisal distal third involving the dentin and the tooth was discoloured. Percussion and palpation tests were positive, thermal test was negative, and no tooth mobility. Radiograf showed open apex and radiolucency with diffuse borders on the periapical tissue. The diagnosis was pulp necrosis with chronic apical abscess with open apex and intrinsic discoloration. The treatment was root canal treatment and apexification with MTA, followed by intracoronar bleaching (*walking bleach*) and finally fiber reinforced resin composite restoration. Post-restoration evaluation showed no pain complaints and good clinical conditions. In conclusion, apex closure using MTA was continued with intracoronar bleaching in cases of pulp necrosis with chronic apical abscesses with open apex and intrinsic discoloration suggesting success.

Keywords: apexification, fiber post, intracoronar bleaching

PENDAHULUAN

Frekuensi pasien yang datang ke dokter gigi dengan trauma pada gigi cukup tinggi dengan insiden 1,5% sampai 2,8%. Trauma tersebut biasanya terjadi karena jatuh, kecelakaan lalu lintas atau kecelakaan saat berolahraga. Trauma pada gigi lebih sering terjadi pada anak-anak usia 8 sampai 15 tahun. Mayoritas trauma gigi mengenai gigi anterior. Penyembuhan bergantung pada tahap perkembangan akar, perluasan kerusakan jaringan periodontium, dan efek kontaminasi bakteri dari rongga mulut.¹ Trauma dapat menyebabkan nekrosis pulpa, pembentukan akar tidak sempurna, atau resorpsi eksternal sehingga menghasilkan akar yang pendek atau tumpul dengan apeks terbuka.² Pada apeks yang terbuka tidak ada *barrier* yang menahan material pengisi di ujung apeks saluran akar sehingga material tersebut dapat masuk ke dalam jaringan periapiks dan menyebabkan trauma pada jaringan tersebut. Selain itu, tidak adanya *apical stop* juga dapat menyebabkan saluran tidak terisi penuh dan rentan terjadi kebocoran.³

Penutupan apeks dapat dilakukan dengan prosedur apeksifikasi agar terbentuk *barrier* jaringan keras. Penempatan *apical barrier* menggunakan MTA merupakan alternatif penggunaan kalsium hidroksida yang memerlukan waktu lama, sehingga dapat mengurangi waktu perawatan. Kerugian utama prosedur apeksifikasi menggunakan kalsium hidroksida adalah dinding akar yang tipis dapat fraktur dan pembentukan *barrier* terkalsifikasi biasanya porus dan bisa mengandung sejumlah kecil jaringan lunak. MTA mengandung partikel hidrofilik yang terdiri dari *tricalcium silicate*, *silicate oxide*, dan *tricalcium oxide*. Ketika serbuk MTA dicampur dengan air steril maka akan membentuk gel koloidal dan memiliki *setting time* 3 sampai 4 jam pada keadaan lembap. MTA memiliki tingkat kebocoran yang rendah, sifat antibakteri yang lebih bagus, adaptasi marginal tinggi, *setting time* yang pendek (sekitar 4 jam), pH 12,5 dan lebih biokompatibel.²

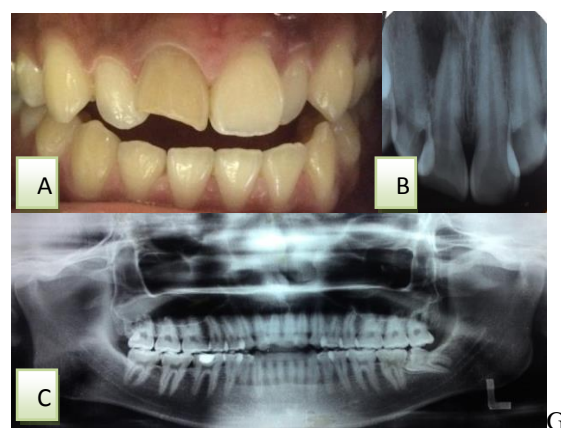
Trauma pada gigi juga dapat menyebabkan terjadinya diskolorasi intrinsik. Diskolorasi intrinsik dapat dirawat dengan *intracoronary bleaching*.⁴

Bleaching merupakan prosedur untuk

pencerahan warna gigi melalui aplikasi bahan kimia untuk mengoksidasi pigmen organik pada gigi. Tujuan *bleaching* adalah mengembalikan warna normal gigi dengan deskolorisasi *stain* menggunakan bahan oksidasi yang kuat.^{4,5} Bahan *bleaching* yang sering digunakan pada *intracoronary bleaching* adalah natrium perborat.^{3,4} Natrium perborat lebih mudah dikontrol dan lebih aman daripada larutan hidrogen peroksida.^{3,6}

LAPORAN KASUS

Pasien laki-laki berusia 22 tahun datang ke klinik Konservasi Gigi RSGM Prof. Soedomo FKG UGM karena gigi depan kanan atasnya (1.1) patah sejak kelas VI SD (sekitar usia 12 tahun) akibat jatuh. Saat jatuh gigi terasa sakit dan berubah posisi, lalu pasien menggesernya sendiri. Sekitar 1 minggu sebelum datang ke RSGM gigi terasa ngilu kalau ditekan. Pasien juga merasa gigi tersebut warnanya berbeda dengan gigi sebelahnya. Hasil pemeriksaan klinis pada gigi ini mengungkapkan adanya fraktur pada sepertiga insisal distal melibatkan dentin dan terlihat berubah warna. Tes perkusi dan palpasi positif, tes vitalitas negatif, dan tidak ada kegoyangan gigi. Pada radiograf periapiks gigi ini terlihat fraktur pada 1/3 mahkota gigi, saluran akar yang relatif lebar dan radiolusensi dengan batas difus di daerah periapiks. Gambaran radiograf panoramik pasien menunjukkan gigi geligi lengkap, gambaran radiopak pada mahkota gigi 46, dan impaksi gigi 38.

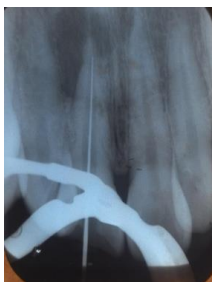

Gambar 1. A. Gambaran klinis gigi 11 sebelum perawatan, B. Radiograf periapiks praoperatif, C. Radiograf panoramik.

Berdasarkan pemeriksaan klinis dan hasil radiografis, diagnosis pada gigi 11 adalah

fraktur Ellis kelas 4 dengan apeks terbuka dan lesi periapiks disertai diskolorasi intrinsik. Rencana perawatan adalah apeksifikasi dan *intracoronary bleaching* dilanjutkan dengan restorasi resin komposit kelas IV disertai pasak fiber siap pakai (*prefabricated*).

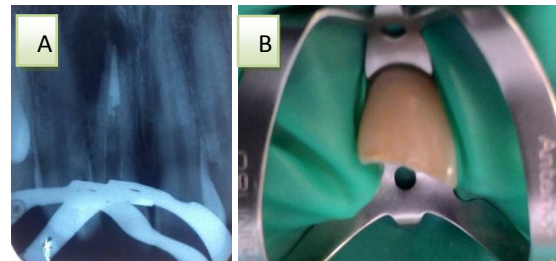
Pada kunjungan pertama setelah dilakukan pengukuran panjang kerja estimasi menggunakan radiograf, gigi diisolasi dengan isolator karet (*rubber dam*) (*Osung*). Akses kavitas dimulai dengan menggunakan bur metal bulat (*MI stainless bur, Mani*) sampai menembus atap pulpa, kemudian dilanjutkan dengan *non end cutting fissure bur* (*Diamendo, Dentsply*) untuk mengangkat semua atap pulpa. Kemudian, dilakukan eksplorasi menggunakan *pathfinder* (*SybronEndo*) dan *debridement* menggunakan *barbed broach* (*Dentsply*), dilanjutkan dengan irigasi saluran akar menggunakan NaOCl 2,5% dan salin. Panjang kerja ditentukan dengan menggunakan *apex locator* (*Dentaport ZX, Morita*) dan dikonfirmasi dengan radiograf periapiks dengan *K-file #20* (*Dentsply Maillefer, Switzerland*) dalam saluran akar, diperoleh 21 mm. Preparasi saluran akar dilakukan dengan teknik konvensional dengan irigasi setiap pergantian *file* menggunakan NaOCl dan salin. Setelah preparasi selesai, saluran akar diirigasi dengan larutan NaOCl, salin, dan EDTA 17% (*Smear Clear, Sybron Endo*). Saluran akar dikeringkan kemudian kalsium hidroksida digunakan sebagai medikamen intrakanal. Kavitas ditumpat dengan tumpatan sementara (*Cavition, GC*).



Gambar 2. Radiograf periapiks pengukuran panjang kerja gigi 11.

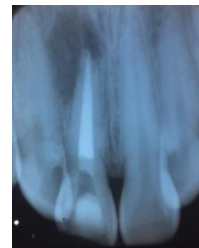Pada kunjungan kedua, yaitu dua minggu setelah kunjungan pertama, pasien tidak mengeluhkan sakit. Pada pemeriksaan klinis terlihat tumpatan sementara masih baik, perkusi positif, palpasi negatif, dan tidak ada kegoyangan gigi. Gigi diisolasi dengan isolator

karet, tumpatan sementara dibongkar, dilanjutkan dengan irigasi yang berulang-ulang menggunakan NaOCl untuk mengeluarkan dan membersihkan kalsium hidroksida yang terdapat di dalam saluran akar. Digunakan juga *endoactivator* (*Dentsply, Maillefer*) untuk membantu menghilangkan sisa kalsium hidroksida. Saluran akar dikeringkan dengan *paper point. Mineral trioxide aggregate* (*ProRoot MTA, Dentsply*) diaplikasikan sebagai bahan apeksifikasi dengan panjang sekitar 4 mm pada bagian apeks saluran akar. MTA yang sudah dimasukkan ditekan secara ringan dengan menggunakan *hand plugger* yang diberi *rubber stoper*. Kemudian kapas lembap diletakkan di atas MTA, dan ditinggalkan minimal 4-6 jam agar membantu proses *setting* MTA sempurna. Kavitas ditumpat dengan tumpatan sementara (*Cavition, GC*), kemudian dibuat radiograf periapiks. untuk konfirmasi panjang MTA pada apeks saluran akar.



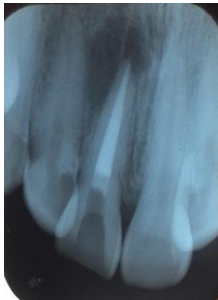Gambar 3.A. Foto klinis yang menunjukkan pemasangan isolator karet sebelum aplikasi MTA, 3B. Radiograf periapiks gigi 11 menunjukkan gambaran radiopak (MTA) ujung saluran akar.

Pada kunjungan ketiga, yaitu dua hari setelah kunjungan kedua, dilakukan obturasi saluran akar dengan teknik kondensasi lateral menggunakan gutaperca dan siler resin (*TopSeal, Dentsply*), dilanjutkan dengan aplikasi *resin modified glass ionomer cement* (*GC*) sebagai basis dan ditumpat sementara menggunakan *Cavition*. Hasil obturasi dicek menggunakan radiograf periapiks.



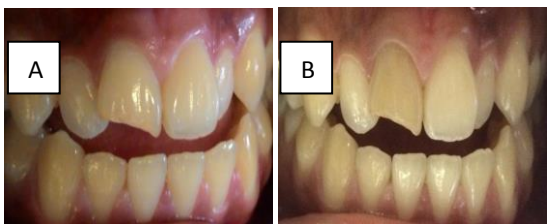Gambar 4. Radiograf periapiks gigi pasca obturasi.

Kontrol pasca obturasi saluran akar dilakukan pada kunjungan keempat. Pasien tidak mengeluhkan adanya rasa sakit. Pada pemeriksaan klinis terlihat tumpatan sementara masih baik, perkusi dan palpasi negatif, dan tidak ada kegoyangan gigi. Pada radiograf periapiks terlihat saluran akar telah diobtulasi dengan hermetis dan terlihat perbaikan pada lesi periapiks. Pada kunjungan ini dilakukan aplikasi bahan *bleaching* berupa natrium perborat pada kavitas di mahkota, kemudian di atas pasta *bleaching* diletakkan kapas kecil dan ditumpat sementara dengan Caviton.



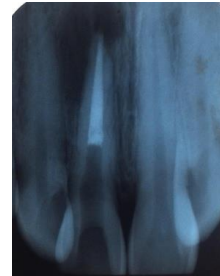Gambar 5. Radiograf periapiks gigi 11 saat kontrol pasca obturasi.

Pada kunjungan kelima, yaitu 5 hari setelah kunjungan keempat, warna gigi masih belum sama dengan gigi kontralateral, sehingga dilakukan aplikasi ulang bahan *bleaching*. Pada kunjungan keenam yaitu 6 hari setelah kunjungan kelima warna gigi sudah sama dengan gigi kontralateral. Tindakan selanjutnya adalah area kerja diisolasi menggunakan isolator karet, tumpatan sementara dibongkar, dan kapas serta pasta *bleaching* dikeluarkan. Setelah itu, kavitas dibersihkan dari sisa pasta *bleaching* dengan irigasi menggunakan air hangat secara berulang-ulang, kemudian dikeringkan dengan pelet kapas. Akhirnya, kavitas ditutup dengan kapas kecil dan ditumpat sementara. Pasien diinstruksikan datang kembali dua minggu kemudian untuk melanjutkan perawatan.



Gambar 6. Foto klinis gigi 11. A. Sebelum prosedur *bleaching* B. Setelah prosedur *bleaching*.

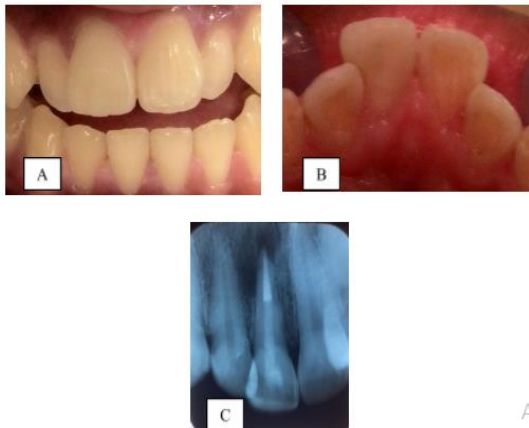
Pada kunjungan ketujuh dilakukan restorasi resin komposit disertai sementasi pasak fiber siap pakai. Setelah tumpatan sementara dibongkar, tentukan warna gigi dengan menggunakan *shade guide* (*Vitapan Classic*). Selanjutnya dilakukan preparasi pada kavitas di palatal dan pada bagian fraktur 1/3 insisal. Setelah panjang kerja pasak diperoleh, gutaperca diambil dengan menggunakan *gates glidden*, *pees* reamer dan terakhir dengan *precision drill* untuk pasak fiber (*Fiberpost*, *Dentsply*) cincin hijau (nomor 4). Sisa siler yang terdapat di dinding saluran akar dibersihkan dengan *Hedstrom file* (*Denstply*). Kemudian saluran akar diirigasi dengan salin. Hasil preparasi saluran pasak dikonfirmasi dengan radiograf periapiks.



Gambar 7. Radiograf periapiks pengambilan gutta perca pada gigi 11.

Pasak fiber disemenkan ke dalam saluran pasak menggunakan semen resin. Pasak tersebut diolesi *silane* (*Ceramic primer*, *3M ESPE*) dan dibiarkan mengering. Permukaan yang telah dipreparasi serta saluran pasak dietsa dengan asam fosfat 37% (*Denfil Etchant-37*) kemudian dilanjutkan dengan aplikasi bahan *bonding*. Semen resin (*Build IT-FR*, *Pentron*) dimasukkan ke dalam saluran pasak menggunakan lentulo (*Denstply*). Selanjutnya pasak fiber diolesi dengan semen resin dan segera dimasukkan ke dalam saluran pasak, kemudian ditahan sampai semen resin mulai mengeras dilanjutkan dengan penyinaran dengan *light curing unit*. Restorasi gigi diselesaikan dengan menggunakan resin komposit *packable*. Pengambilan radiograf dilakukan pasca sementasi pasak fiber dan restorasi resin komposit. Satu minggu setelahnya pasien datang untuk kontrol. Tidak ada keluhan pada pasien dan tidak ada kelainan pada pemeriksaan klinis. Selanjutnya pasien diinstruksikan untuk kontrol 1 bulan kemudian dan pasien diberikan edukasi untuk

selalu menjaga kebersihan rongga mulut dan kontrol rutin ke dokter gigi.



Gambar 8. Setelah sementasi pasak fiber siap pakaidan restorasi resin komposit kelas IV pada gigi 11, A dan B. Foto klinis, C. Radiograf periapeks

PEMBAHASAN

Apeks terbuka terjadi pada proses perkembangan akar gigi imatur sampai penutupan apeks selesai, yaitu sekitar 3 tahun setelah gigi erupsi. Jika tidak terdapat penyakit pulpa dan penyakit periapeks maka apeks terbuka tersebut adalah normal, namun jika pulpa menjadi nekrosis sebelum pertumbuhan akar selesai, maka pembentukan dentin dan perkembangan akar berhenti sehingga apeks tetap terbuka. Hal ini menyebabkan akar menjadi pendek dan tipis sehingga dinding dentin saluran akar lemah. Apeks terbuka juga bisa terjadi karena hasil resorpsi ekstensif pada apeks yang matur setelah perawatan ortodonsia atau inflamasi periapeks yang parah.⁶ Pada apeks yang terbuka tidak ada *barrier* yang menahan material pengisi di ujung apeks saluran akar sehingga material pengisi dapat masuk ke dalam jaringan periapeks dan menyebabkan trauma pada jaringan tersebut. Tidak adanya *apical stop* juga dapat menyebabkan saluran tidak terisi penuh dan rentan terjadi kebocoran.³ Bergantung pada vitalitas pulpa, dua pendekatan perawatan yang dapat dilakukan pada kasus apeks terbuka adalah apeksogenesis (terapi pulpa vital) atau apeksifikasi (penutupan ujung apeks).⁶ Pada kasus ini gigi permanen mengalami nekrosis dengan apeks terbuka pasca trauma, sehingga dilakukan perawatan apeksifikasi menggunakan MTA. Apeksifikasi merupakan suatu proses pembentukan *barrier*

jaringan keras pada ujung akar. Kalsium hidroksida telah lama digunakan untuk proses ini, dengan durasi waktu yang terlalu lama yaitu 12 bulan sampai 24 bulan.² Waktu yang lama ini menyebabkan pasien memerlukan waktu yang cukup lama dengan beberapa kali kunjungan perawatan dan gigi bisa mengalami fraktur selama perawatan.⁶ *Barrier* yang terbentuk pada apeksifikasi dengan kalsium hidroksida tidak sempurna, mempunyai tampilan *swiss cheese* dan dapat menyebabkan kebocoran mikro di apeks sehingga terjadi reinfeksi. Untuk mengatasi kerugian penggunaan kalsium hidroksida sebagai material *sealing*, maka diperkenalkan dan digunakanlah MTA sebagai *one visit apexification*.² MTA telah digunakan untuk membuat *barrier* jaringan keras dengan cepat setelah prosedur disinfeksi saluran akar pada kasus dengan apeks terbuka.³ Material ini memiliki biokompatibilitas yang bagus dan kemampuan penutupan yang baik, serta memiliki pH yang tinggi yang memberikan sifat antimikroba.⁶

MTA merupakan salah satu material yang efektif untuk menutup hubungan iatrogenik dan patologik antara ruang endodonsia dan ruang periodontium. Ketika berkontak dengan jaringan periradikular, MTA mempunyai kemampuan menginduksi sementum. MTA menstimulasi produksi interleukin dan sitokin, sehingga menghasilkan pembentukan jaringan keras. MTA *plug* pada bagian apeks akar mendukung perbaikan apeks dan mencegah *overfilling* saluran akar dan meningkatkan resistensi fraktur pada gigi imatur.² MTA mengandung *tricalcium silicate*, *dicalcium alumino ferrite*, *calcium sulphate* dan *bismuth oxide*. Secara kimia MTA identik dengan semen *Portland* kecuali adanya kandungan *bismuth oxide* yang meningkatkan radiopasitas dan memodifikasi reaksi *setting* MTA. MTA merupakan material alkali yang mengeras ketika terpajan pada air. Reaksi *setting* melibatkan fase hidrasi awal dengan kelembapan permukaan partikel dengan larutan dari kalsium sulfat. Kristal dari *calcium aluminium sulphate hydroxide* yang terhidrasi (*ettringite*) terbentuk pada permukaan partikel *clinker* melalui interaksi dengan *tricalcium aluminate*. Fase akhir dari *setting* ditandai dengan pembentukan kristal *calcium silicate hydrate* sepanjang kristal

ettringite yang membentuk massa yang padat.⁷ Serbuk MTA dicampur dengan air steril dan ditempatkan 3 sampai 4 mm pada ujung apeks.³ Pelet kapas lembap ditempatkan di atas MTA dan ditinggal minimal 6 jam untuk membantu proses pengerasan, kemudian ditutup dengan tumpatan sementara.^{3,6} Radiograf dibuat untuk mengkonfirmasi bahwa ujung akar telah terisi dengan MTA.⁶ Setelah MTA mengeras, keseluruhan saluran akar dapat diisi dengan material pengisi.³ Pasien diinstruksikan untuk datang kembali ketika MTA telah mengeras untuk obturasi dan pembuatan restorasi permanen.⁶ Prosedur aplikasi MTA tersebut adalah prosedur yang telah dilakukan pada kasus ini.

Pada kasus ini juga terjadi diskolorasi gigi. Diskolorasi gigi merupakan perubahan pada warna atau translusensi gigi yang terjadi karena suatu penyebab.³ Diskolorasi gigi bisa bermacam-macam sesuai dengan etiologi, warna, lokasi, keparahan, dan pelekatan pada struktur gigi. Diskolorasi gigi diklasifikasikan menjadi diskolorasi ekstrinsik dan intrinsik.^{4,8} Diskolorasi intrinsik terjadi karena adanya material kromogenik pada email atau dentin yang masuk baik selama odontogenesis ataupun setelah erupsi gigi. Diskolorasi intrinsik yang terjadi setelah erupsi gigi disebabkan oleh nekrosis pulpa, trauma, hiperkalsifikasi dentin, karies gigi, material tumpatan dan prosedur perawatan gigi, penuaan, serta perubahan fungsional dan parafungsional.^{4,5} Pada kasus ini, diskolorasi terjadi karena nekrosis pulpa atau karena trauma pada gigi saat pasien jatuh. Nekrosis pulpa biasanya terjadi karena bakteri, iritasi mekanis atau iritasi kimia pada pulpa. Produk nekrosis pulpa ini masuk ke tubulus dentin dan menyebabkan diskolorasi. Sedangkan pada kasus trauma gigi, trauma tersebut menyebabkan perubahan degeneratif pada pulpa dan email yang dapat mengubah warna gigi tersebut. Pendarahan pulpa menghasilkan diskolorasi keabu-abuan. Trauma pada gigi menyebabkan lisis sel darah merah dan melepaskan feri sulfida yang masuk ke dalam tubulus dentin dan mengubah warna gigi.⁴

Diskolorasi gigi dapat dirawat dengan pembuatan restorasi vinir, mahkota penuh, mikroabrasi, makroabrasi, serta *bleaching*. *Bleaching* sering menjadi pilihan perawatan karena bersifat lebih konservatif, sederhana,

mudah dan menghasilkan estetik yang baik jika mengikuti petunjuk pabrik.^{6,9,10} *Bleaching* merupakan prosedur pencerahan warna gigi melalui aplikasi bahan kimia untuk mengoksidasi pigmen organik pada gigi. Tujuan *bleaching* adalah mengembalikan warna normal gigi dengan deskolorisasi *stain* menggunakan bahan oksidasi yang sangat kuat.^{4,5} Mekanisme *bleaching* terutama dihubungkan dengan degradasi molekul organik kompleks yang mempunyai berat molekul tinggi, memantulkan cahaya dengan panjang gelombang spesifik, yang berperan terhadap warna *stain* yang terjadi. Degradasi tersebut menghasilkan molekul dengan berat molekul rendah dan tersusun dari molekul yang kurang kompleks, merefleksikan sedikit cahaya, sehingga mengurangi atau menghilangkan diskolorasi.⁴

Teknik *bleaching* yang digunakan pada kasus diskolorasi intrinsik adalah *intracoronal bleaching* (*bleaching* pada gigi *nonvital*).⁴ Metode yang digunakan pada *intracoronal bleaching* adalah teknik termokatalitik dan teknik *walking bleach*.⁶ Teknik *walking bleach* merupakan salah satu metode yang biasa digunakan untuk memutihkan gigi *nonvital* atau yang sudah dilakukan perawatan saluran akar.⁶ Teknik ini dilakukan dengan cara aplikasi bahan *bleaching* pada kamar pulpa selama beberapa hari.¹¹ Teknik *walking bleach* lebih sering digunakan karena lebih nyaman, dan lebih aman untuk pasien daripada teknik termokatalitik.⁶ Natrium perborat (NaBO_3) merupakan bahan *bleaching* yang banyak digunakan untuk *bleaching* intrakoronal.^{3,4}

Natrium perborat tersedia dalam bentuk bubuk kering yang stabil atau dalam bentuk gel.³ Natrium perborat masih baru mengandung perborat 95% dan oksigen 9,9%.^{3,6} Bahan ini terutama terdiri dari tiga tipe yaitu natrium perborat monohidrat, trihidrat, dan tetrahidrat. Ketiga tipe tersebut mempunyai kandungan oksigen berbeda yang menentukan kemampuan pemutihannya.^{3,4,6} Asam, air, dan udara hangat akan memulai dekomposisi natrium perborat menjadi natrium metaborat, hidrogen peroksida, dan oksigen *nascent*.³ Natrium perborat lebih mudah dikontrol dan lebih aman daripada larutan hidrogen peroksida.^{3,6} Pada kasus ini dengan *intracoronal bleaching* teknik *bleach* menggunakan bahan *natrium perborat*.

Restorasi permanen harus dilakukan setelah *bleaching* untuk mencegah kebocoran mikro.⁹ Restorasi permanen yang baik merupakan salah satu dasar kesuksesan jangka panjang karena dapat mencegah kebocoran mikro koronal dari kavitas akses dan mencegah risiko diskolorasi terulang kembali melalui tubulus dentin yang terbuka. Umumnya resin komposit dapat menjadi pilihan material tumpatan yang hasilnya memuaskan.³ Berbagai penelitian menunjukkan bahwa diperlukan waktu 24 jam, 1 minggu, 2 minggu atau bahkan 3 minggu sebelum prosedur adesif dilakukan.^{9,12} Jika prosedur *bleaching* segera diikuti dengan restorasi adhesif (seperti restorasi dengan resin komposit) maka hubungan pelekatan pada struktur gigi dapat terganggu sehingga menghasilkan kebocoran atau menyebabkan pembentukan *resin tag* yang lebih sedikit, lebih pendek, dan bentuk yang tidak bagus, karena terhambatnya polimerisasi resin.¹³ Pada kasus ini, restorasi resin komposit dilakukan 2 minggu pasca *bleaching*, agar pelekatan resin komposit ke struktur gigi tidak terganggu karena adanya sisa bahan *bleaching*.

Restorasi permanen yang segera dilakukan pada gigi pasca perawatan saluran akar dapat meningkatkan prognosis karena lebih dapat melindungi gigi dari kemungkinan fraktur atau kebocoran mahkota.⁶ Gigi pasca perawatan saluran akar perlu direstorasi untuk memberikan *coronal seal*, mengembalikan fungsi gigi, dan melindungi sisa gigi dari fraktur.¹⁴ Banyak metode yang sedang dikembangkan terhadap restorasi pada gigi pasca perawatan saluran akar yang dihubungkan dengan teknik adesif.¹⁵ Pada kasus ini gigi direstorasi dengan resin komposit yang diperkuat dengan pasak fiber. Pasak fiber bersifat fleksibel di bawah tekanan dan dapat mendistribusikan tekanan tersebut dengan baik di antara pasak dan dentin. Selain itu, pasak fiber silika bersifat tranlusen sehingga menghasilkan estetik yang baik.¹⁶

SIMPULAN

Trauma dapat menyebabkan nekrosis pulpa, abses apikalis, apeks terbuka dan diskolorasi intrinsik. Rencana perawatan disusun dengan tepat agar gigi dapat kembali berfungsi dan tidak mengganggu estetik pasien. Penutupan apeks menggunakan MTA

dilanjutkan dengan *intracoronar bleaching* menunjukkan kesuksesan pada kasus ini.

DAFTAR PUSTAKA

1. Soares AJ, Souza GA, Pereira AC, Neto JV, Zaia AA at al. Frequency of root resorption following trauma to permanent teeth. *Journal of Oral Science* 2015; 57 (2): 73-78.
2. Kakani AK, Chandrasekhar V, Muralidhar T, Chandrakanth M, Rakesh D. Mineral Trioxide Aggregate as an Apical Plug Material in Tooth with Open Apex: A Case Report. *International Journal of Scientific Study* 2015; 2 (11): 218-221.
3. Lin LM, Huang GTJ. Pathobiology of Apical Periodontitis. Dalam: Hargreaves KM, Berman LH (Eds). *Cohen's Pathways of the Pulp, 11th ed.* St. Louis: Elsevier. 2011: 630-632
4. Garg N, Garg A. *Textbook of Endodontics, 3rd ed.* New Delhi: Jaypee Brothers Medical Publishers. 2014: 492-497.
5. Chandra BS, Krishna V.G. *Grossman's Endodontic Practice, 12th ed.* New Delhi: Lippincott. 2010: 342-348.
6. Torabinejad M, Walton RE. *Endodontics Principles and Practice, 4th ed.* St. Louis: Saunders. 2009: 22, 29-32, 391-398.
7. McCabe JF, Walls AWG. *Applied Dental Material, 9th ed.* Oxford: Blackwell Publishing Ltd. 2011: 293-294.
8. Perchyonok VT, Grobler SR. Tooth-bleaching: Mechanism, Biological Aspects and Antioxidants. *International Journal of Dentistry and Oral Health* 2015; 1-5.
9. Freire A, Durski MT, Ingberman M, Nakao LS, Souza EM, Vieira S. Assessing the use of 35 percent sodium ascorbate for removal of residual hydrogen peroxide after in-office tooth bleaching. *J Am Dent Assoc* 2011; 142 (7): 836-842.
10. Solomon AV, Byragoni C, Jain A, Juvvadi Y, Babu R. An In Vitro Evaluation of Microhardness of Different Direct Resin-Based Restorative Materials on Using 10% Carbamide Peroxide Gel as a Bleaching Agent. *Journal of Oral Research and Review* 2016; 8(2): 59-64.
11. Rokaya ME, Beshr K, Mahram AH, Pedir SS, Baroudi K. Evaluation of Extraradicular Diffusion of Hydrogen Peroxide during Intracoronar Bleaching

- Using Different Bleaching Agents. *International Journal of Dentistry* 2015; 1-7
12. Murad CG, de Andrade SN, Disconzi LR, Munchow EA, Piva E, et al. Influence of 10% Sodium Ascorbate Gel Application Time on Composite Bond Strength to Bleached Bnamel. *Acta Biomaterialia Odontologica Scandinavica* 2016; 2:49-54
 13. Briso ALF, Toseto RM, Rahal V, Santos PH, Ambrosano GMB. Effect of Sodium Ascorbate on Tag Formation in Bleached Enamel. *J Adhes Dent.* 2012; 14: 19-23.
 14. Qualtrough AJE, Satterthwaite JD, Morrow LA, Brunton PA. Principles of Operative Dentistry. Munksgaard: Blackwell. 2005; 93.
 15. Chong BS. Harty's Endodontics in Clinical Practice, 6th ed. Edinburg, London, New York, Oxford: Churchill Livingstone Elsevier. 2010; 269-270.
 16. Bateman G, Ricketts DNJ, Saunders WP. Fibre-based Post Systems: a Review. *Br Dent J* 2003; 195 (1): 43-48.